



腹腔鏡下肝亜区域/区域切除における胆汁漏対策

埼玉医科大学国際医療センター 肝胆膵外科 合川 公康 先生

平成28年度(2016年度)の診療報酬改定で腹腔鏡下肝亜区域/区域切除が新たに保険収載されました。2008年の腹腔鏡下肝切除術導入後、約400件の手術に携わってこられた埼玉医科大学国際医療センター肝胆膵外科の合川公康先生に、腹腔鏡下肝亜区域/区域切除の現状と、ポリグリコール酸シート(PGAシート、ネオベール)による胆汁漏対策について伺いました。

腹腔鏡下肝切除術を選択する意義

当科では肝亜区域/区域切除を含む肝切除術の約7割を腹腔鏡下手術で実施しています。切離面が広い場合は胆管損傷のリスクが高まり、特に腹腔鏡下手術においては術野での操作に制限が生じます。こうした条件下でも腹腔鏡下手術を選択するのは、手術創が小さい、腹腔内が長時間空気にさらされない、肝の受動が最小限にとどまる、出血量が少ない(気腹圧および拡大視効果)など多くのメリットがあると考えているためです。さらに、肝切除術は再建が不要であり、切除のみで手術が終了することが多い点からも、腹腔鏡下手術に適していると言えます。

解剖をよく理解し、開腹で十分な経験を積むことができれば、ほとんどの肝亜区域/区域切除は腹腔鏡下手術で実施することができると考えています。

ネオベールを用いた胆汁漏対策

肝部分切除では肝切離面が小さく、胆管損傷のリスクは比較的少ないのですが、切離面が広がる肝亜区域/区域切除では胆管損傷の可能性が高くなり、術後胆汁漏のリスクが増加します。胆汁漏の多くは体外へのドレナージや内視鏡による内瘻化などで管理可能ですが、まれに長期化して入院期間が長くなってしまう場合があります。

当科では、胆管損傷部の穴が視認できるほど大きければ縫合しますが、腹腔鏡下での縫合が困難な場合はクリップ、あるいは生体吸収性シートとしてネオベールや組織接着用シール(タコシール®)の使用を検討します。

ネオベールは、私が胸部外科医であった頃に肺切除断端や血管吻合部の補強に使った経験があり、肝切除術にも使用できるのではないかと考えたことがきっかけで使用しています。

使用方法と工夫

10×10cmのネオベール シート015Gタイプ(NV-L-015G)を使用しています。このサイズは肝亜区域/区域

切除の切離面をちょうど覆うことができ、簡便に貼付できるため、ネオベールは切らずに1枚で貼付しています。

切離面の凹凸とネオベールとの間に隙間ができると胆汁が溜まって膿瘍をきたすおそれがあるため、隙間なく密着させることが重要であると考えています。

貼付前にネオベールにフィブリノゲン液(A液)を浸透させておくことで垂直方向に近い切離面にもピタッと貼り付き、腹腔鏡下であっても容易に貼付ができます。ネオベールとフィブリン糊は非常に相性がよく、切離面にネオベールが密着することで安心感をもって手術を終えることができます(図1)。

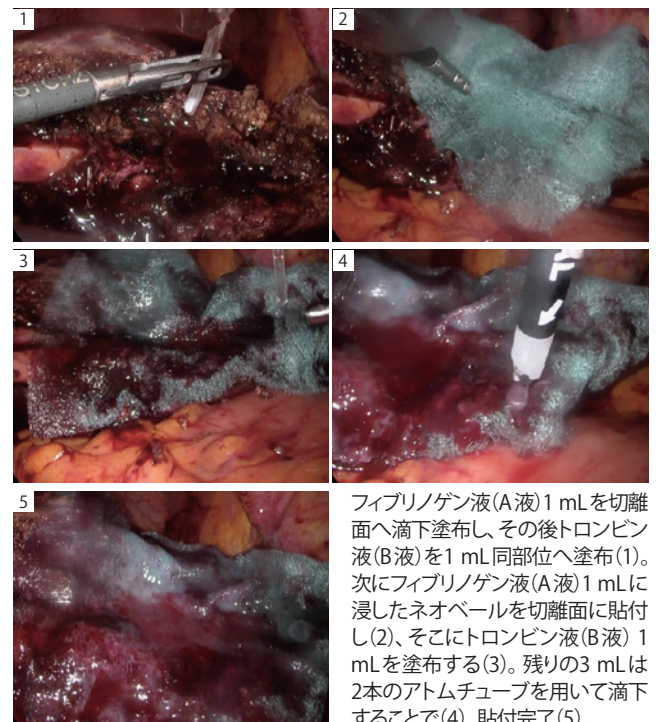


図1 腹腔鏡下肝亜区域/区域切除におけるネオベールの使用方法と工夫

※他社製品の使用に際しては、各製品の添付文書をご確認ください。

臨床動画は
こちら



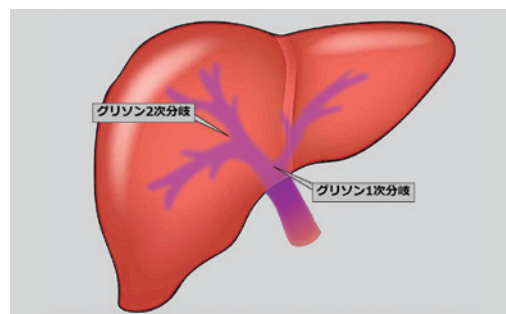


図2 グリソン鞘の解剖学的構造

ネオベールは「マイナーな胆管損傷の修復や胆汁漏予防効果を期待できる手技のひとつ」

ネオベールの良い適応としては、肝亜区域／区域、もしくは肝部分切除におけるグリソン2次分枝近傍への切り込みが懸念される症例を考えています(図2)。深く切り込むほど中枢側の胆管を損傷するリスクが高まるため、何らかの肝離断面補強が必要になると考えています。胆汁漏が少しでも懸念される場合や、リークテストでガーゼを切離面に当てた際にガーゼが黄色く着色するような場合には、積極的にネオベールを貼付しています。

貼付の簡便さ

ネオベールの最大のメリットは腹腔鏡下での扱いやすさです。手術終盤であってもストレスなく腹腔内に挿入し、展開および貼付することができます。ネオベールは薄く、やわらかい素材であるため、腹腔鏡下でも容易に広げることができ、おおむね自分の思いどおりにハンドリングすることができます。

細胞の足場としての役割

ネオベールは生体吸収性であり、異物として体内に残らないため、術後感染のリスクを抑えることができると考えています。加えて、貼付後はネオベールの繊維間に線維芽細胞などの炎症性細胞が浸潤し、ネオベールが生体内で分解される過程で生体組織が再生されることで組織が補強されることを期待しています(図3)。

臨床成績

当科において2019年1月から2020年8月に実施した腹腔鏡下肝切除のうち、肝亜区域切除(内側区域切除を含む)14例と肝部分切除96例について、術後合併症の発生率を比較しました(表)。肝亜区域切除にはフィブリン糊とネオベールを用いて切離面の補強を行い、肝部分切除には補強は行わずに通常の術後管理のみを実施しました。結果、肝亜区域切除群と部分切除群の合併症発生率に差はありませんでした。また、肝亜区域切除群には術中に明らかな胆汁漏を認めたものの、縫合などによる修復が不可能であった症例も含まれていますが、周術期に再ドレナージなどの追加処置が必要になるような肝腫

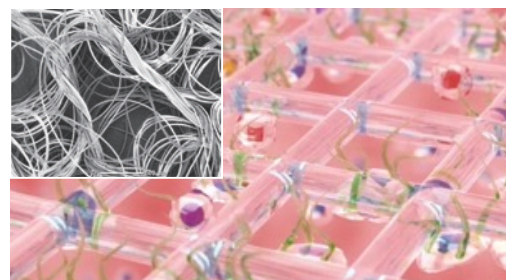
図3 ネオベールへの細胞浸潤(イメージ)/
左上は走査型電子顕微鏡写真
(×50 ネオベール シート015Gタイプ)

表 腹腔鏡下肝切除術における患者背景と治療成績

	フィブリン糊+ ネオベール使用群 (14例)	通常術後管理 (補強なし)群 (96例)	有意差
年齢	71.5 (47~86)	71.5 (33~86)	なし
男性/女性	10/4	70/26	なし
BMI	22.7 (15.8~36.1)	23.6 (19.9~33.3)	なし
腫瘍径 (cm)	3.6 (1.2~6.5)	2.0(0.8~7.5)	あり (p=0.0249)
ASAスコア	2 (1~3)	2(1~3)	なし
Child-Pughスコア	5 (5~6)	5 (5~8)	なし
手術時間 (分)	202 (95~294)	120(47~242)	あり (p<0.001)
出血量 (mL)	83(0~985)	30(0~1,270)	あり (p=0.0392)
術中間連胆汁漏例	3	5	なし
合併症発症	1 (遅発性胆管狭窄)	4 (肺炎2/腹腔内感染1/ 肝梗塞1)	なし
胆汁漏例	0	1	なし
在院日数	7(4~11)	6(3~18)	なし

瘍、胆汁漏のトラブルは経験しませんでした。

ネオベールは腹腔鏡下においても簡便に扱うことができ、肝亜区域／区域切除における「マイナーな胆管損傷の修復や胆汁漏予防効果を期待できる手技のひとつ」です。腹腔鏡下手術における胆汁漏対策としてネオベールという選択肢が増えたことは、私たち外科医にとって喜ぶべきことだと思います。現時点ではまだ症例が少なく、統計学的な有意差は明らかになっていませんが、さらに症例を集積して検討を重ねたいと考えています。