

NEOVEIL
SEMINAR REPORT

第38回日本呼吸器外科学会学術集会
グンゼメディカルジャパン共催セミナー

微細なリークはこれで決まり

—ネオベール ナノの使用経験—



座長

京都府立医科大学 呼吸器外科

井上 匡美 先生



演者

大阪国際がんセンター 呼吸器外科

岡見 次郎 先生

近年、ロボット支援下手術の普及や縮小手術の増加によって、
主要な術後合併症の一つであるエアリークの対策に変化が訪れています。
今回、大阪国際がんセンターで実施しているエアリーク対策と工夫について、岡見先生にお話しいただきました。

Summary

- エアリークの遷延は離床が遅れる原因になるため、特に高齢患者さんの場合は適切な対策を行うことが重要である。
- 術中のリークテストでエアリークなしと判断した場合でも、術後にエアリークを認めることがある。
- 大阪国際がんセンターでは微細な(わずかな)エアリーク、および術中にエアリークを認めないものの、術後エアリーク遷延のリスクが高い患者さんに対してはネオベール ナノ単体で補強している。



臨床動画はこちら
使用製品:
ネオベール ナノD5タイプ

配信日 2021年5月21日(金)

オンデマンド配信期間 2021年6月4日(金)～2021年6月30日(水)

ネオベール ナノの特徴

肺癌手術の術後合併症対策として、ネオベールが広く使用されています。ネオベールはポリグリコール酸(PGA)を材料とした不織布で、組織に貼付するとPGAの繊維間に炎症細胞が浸潤して肉芽組織が形成され、生体反応により製品が分解・吸収される過程で自家組織による被覆が得られます。現在発売されているシート型製品にはネオベール シートとネオベール ナノがあり(図1)、ネオベール シートは製品強度や伸縮性が高く、フィブリン糊の浸透性が高いことが特徴です。一方、2018年に発売されたネオベール ナノは、シートタイプと比較して繊維がより細く、すみやかに分解され、1週間で引張強度が約半分まで低下します(図2)。肺癌手術で経験する微細な(わずかな)エアリークは、数日のあいだ被覆できれば十分な自然閉鎖が得られると考えており、当院では2018年よりネオベール ナノを導入しています。

肺切除後のエアリークに対する術中処置

肺切除後のリークテストでエアリークが認められる場合、一般的には縫合あるいは縫縮、縦隔脂肪の縫着、ネオベールシートとフィブリン糊の併用、シート状生物学的組織接着・閉鎖剤(タコシール組織接着用シート)、それでも収まらない場合は肋間筋弁や自家組織などを充填するなど、施設毎に様々な処置がなされます。

一方で、エアリークが微細であり前述の処置を行うほどではない場合、当院ではネオベール ナノD5タイプで補強して

います。ネオベール ナノは紙状でシルクのような艶があり、接着剤などを使用しなくても、単体で組織にピタッと貼り付きます。血液製剤を用いないのでアレルギー反応の問題はなく*、特別な準備は不要で、パッケージを開けてすぐに使うことができます。そのため、フィブリン糊がなくても対応できるような微細なエアリークに対しては、とても使い勝手の良い製品だと感じています。

実際にネオベール ナノを使用した事例を紹介します。

*PGAに対してアレルギーを起こす恐れがある患者さんに本品を使用する場合には、リスクとベネフィットを充分に考慮して使用の適否を決定して下さい。

① ネオベール ナノの単体貼付；左下葉切除例

例えば葉間胸膜が欠損した肺動脈の近傍など、リークテスト(20 cmH₂O)で微細なエアリークを認めたものの縫合しにくいような場所は、ネオベール ナノで補強しています(図3)。ネオベール ナノはフィブリン糊を併用しなくても組織切離面に貼り付き、肺を膨張させると胸膜上を滑ってリークポイントを覆ったまま滞留するので、安心して閉胸できています。

② 縦隔脂肪+ネオベール ナノ；右下葉切除例

右下葉切除後、葉間の肺動脈近傍から微細なエアリークを認めましたが、縫合しにくい場所でしたので、縦隔脂肪でリークポイントを被覆し、その上からネオベール ナノを貼付しました(図4)。ネオベール ナノが周囲の組織(肺)に貼り付く




図1 ネオベール シートおよびナノの特徴

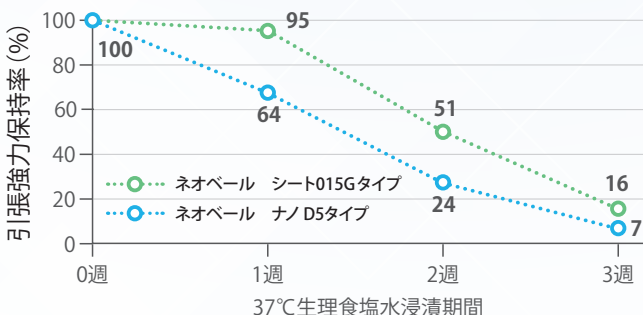


図2 ネオベール シートおよびナノの引張強度保持率の推移

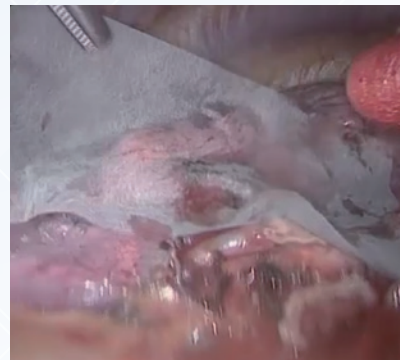


図3 左下葉切除後のマイナーリークに対するネオベール ナノの使用例



臨床動画

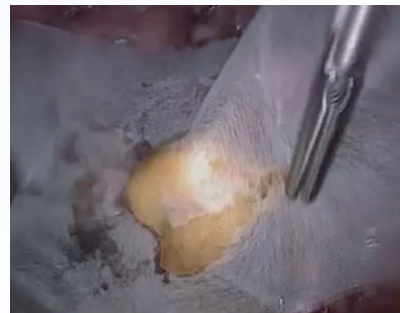

図4 右下葉切除後のマイナーリークに対する縦隔脂肪とネオベール ナノを用いた被覆処置



臨床動画

ため、縫合固定はしていません。

なお、高度なエアリークに対しては、従来どおり、縫合やフィブリン糊とネオベールシートを併用しています。

肺癌手術症例を対象とした後ろ向き調査

ドレーン抜去遅延の患者因子の同定、およびネオベールの使用に適した症例を探索する目的で、2019年1月～2020年12月に当院で肺切除を行った659例(肺全摘および生検は除く)(表1)を対象とした後ろ向き調査を行いました。

① 術後エアリーク遷延のリスク因子解析

ドレーン抜去時期の内訳を見ると、術後4日目以降にドレーン抜去している患者さんが22%(145/659例)存在していることが分かりました。

さらに、ドレーン抜去が術後4日目以降となるリスク因子として、術式(肺葉切除)、年齢(80歳以上)、腫瘍の部位(右下葉)、喫煙の有無(BI:400以上)があることがわかりました(表2)。したがってこれらの背景をもつ患者さんは、エアリーク遷延のリスクが高いと言えます。

② ネオベールの使用状況

ネオベールの使用頻度は、ネオベールシートが41%(271例)、ネオベールナノが9%(61例)であり、約半数でネオベールを使用していました。また、術式、年齢、腫瘍部位、喫煙歴別の使

用頻度では、エアリーク遷延のリスク因子をもつ患者さんにネオベールを使用している傾向がありました(表3)。

③ ネオベール使用の有無によるドレーン抜去期間への影響

術後3日目以内にドレーンを抜去した患者さんの割合は、ネオベールを使用しなかった症例に多い傾向がありました。これはエアリークの程度に応じた使い分けが反映されたものと考えます。

さらに、ネオベール不使用例のうちドレーン抜去が術後4日目以降となった患者さんが11%(36/327例)存在していることに注目し、その原因を調査しました。結果、術中のリークテストではエアリークを認めなかったものの、術後にエアリークが発生していた患者さんが約6割存在することが明らかになりました(図5)。

表3 術式および患者因子別のネオベール使用割合

術式	なし(%)	ネオベール使用例*(%)
肺葉切除	41	59
区域切除	36	64
楔状切除	71	29
年齢		
79歳以下	54	46
80歳以上	46	54
腫瘍部位		
右上葉	47	53
右中葉	53	47
右下葉	43	57
左上葉	55	45
左下葉	55	45
喫煙歴		
BI 400未満	60	40
BI 400以上	36	64

*ネオベールシート使用例とネオベールナノ使用例の合計

表1 当院の肺癌手術を対象としたネオベール使用調査 659例の患者背景

		N=659	%
年齢	中央値(範囲)	69歳(20-86)	
性別	男	352	53.4
	女	307	46.6
喫煙歴	なし-中等度(BI:400未満)	380	57.7
	重喫煙歴有り(BI:400以上)	279	42.3
疾患	0:良性肺腫瘍手術例	30	4.6
	1:原発性悪性肺腫瘍手術例	516	78.3
	2:転移性肺腫瘍手術例	113	17.1
呼吸器併存症	なし	501	76.0
	あり	158	24.0
肺切除術式	肺葉切除	403	61.2
	区域切除	59	9.0
	楔状切除	197	29.9

表2 ドレーン抜去が4日目以降になるリスク解析

変数	対照	オッズ比	P値
肺葉切除	区域・楔状切除	3.51	<0.0001
80歳以上	79歳以下	2.24	0.0213
右下葉の腫瘍	右下葉以外	1.87	0.0045
Smoking(BI:400以上)	BI:400未満	1.45	0.0574

当センターの解析:ロジスティック解析

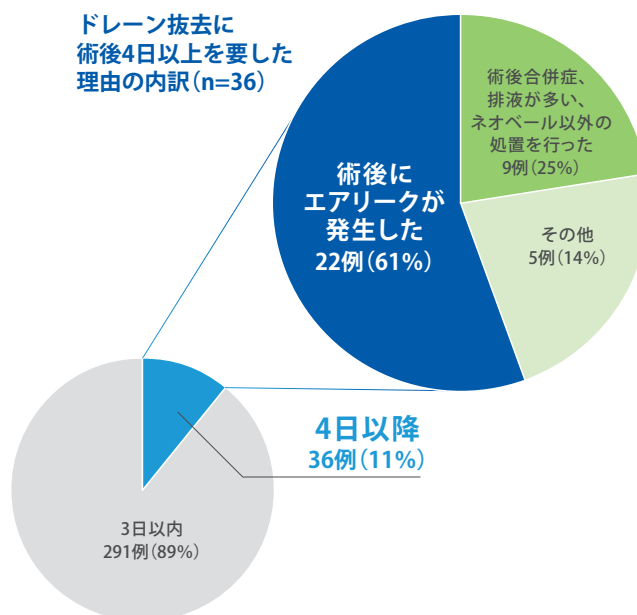


図5 ネオベールを使用しなかった患者さんの術後のドレーン抜去までの日数(n=327)

微細なリークはこれで決まり —ネオベール ナノの使用経験—

④ ネオベール ナノの適応

当院ではリークテストでエアリークを認めない場合でも、術後にエアリークが懸念される場合はネオベール ナノで補強しています。実際、ネオベール ナノを使用した患者さんの41% (25/61例) は、術中にエアリークを認めない患者さんでした(図6)。

術中にエアリークを認めなかったものの、ネオベール ナノで補強した事例を紹介します。右上葉切除後のリークテストの結果、微細な気泡の発生を認めましたが、ツッペル鉗子でリークポイントを押さえて再度肺を膨らませたところ、気泡が消失しました。このような場合、術後のエアリーク発生リスクが高いと考え、当院ではネオベール ナノ単体で補強します(図7)。

他にも、不全分葉の葉間形成に難渋した場合や、葉間胸膜の欠損による肺実質の露出が大きい場合などは、術中にエア

リークを認めなくてもネオベール ナノで補強するようにしています。

ネオベール ナノの有用性

エアリークの遷延は離床が遅れる原因になります。特に高齢患者さんの場合はせん妄によるドレーンの自己抜去や転倒などのリスクとなるため、一日でも早いドレーン抜去と早期離床・回復を目指しています。そのため、エアリークの遷延に対して適切な処置を行うことは非常に重要であると考えています。

フィブリン糊を使用するほどではない微細なエアリーク、あるいは術中にエアリークを認めないものの術後にエアリーク発生が懸念されるような患者さんに対して、簡便にできる術後合併症対策としてネオベール ナノは有用であると考えています。

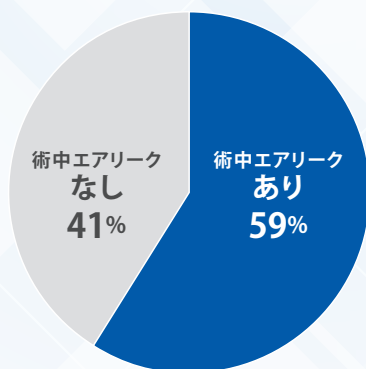


図6 ネオベール ナノ使用例における術中エアリーク有無の割合 (n=61)

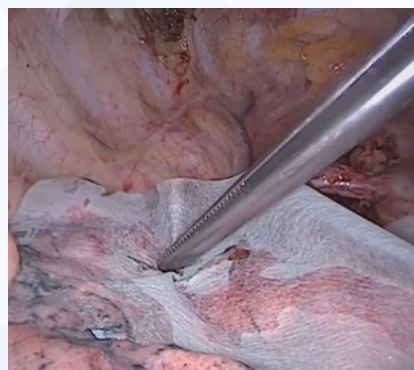


図7 右上葉切除後のリークを認めなかった症例に対する処置の一例



臨床動画

保険適用 (特定保険医療材料)

告示名：組織代用人工繊維布
機能区分：臓器欠損補強用
(略称：繊維布・臓器欠損)

商品一覧表

商品名	タイプ	サイズ展開 (cm)・商品番号				入数(枚/箱)
		5.0×5.0	10.0×5.0	10.0×10.0	15.0×15.0	
ネオベール シート	015G	-	NV-M-015G	NV-L-015G	NV-LL-015G	1
	03G	NV-S-03G	NV-M-03G	NV-L-03G	-	
	04G	NV-S-04G	NV-M-04G	-	-	
	05G	NV-S-05G	NV-M-05G	NV-L-05G	-	
ネオベール ナノ	D5	-	-	NV-1010-D05G	-	1
	D10	-	-	NV-1010-D10G	-	
	D15	-	-	NV-1010-D15G	-	

販売名：ネオベール
高度管理医療機器 医療機器承認番号：20400BZZ00322000
販売名：ネオベール ナノ
高度管理医療機器 医療機器承認番号：22800BZX00307000

※ ご使用の際は添付文書をご参照ください。

発行元 製造販売業者：グンゼ株式会社
〒623-8513 京都府綾部市青野町栗ケ市4-6
販売業者：グンゼメディカル株式会社
〒530-0003 大阪市北区堂島2丁目4-27 JRE 堂島タワー5F
TEL 06-4796-3151 FAX 06-4796-3150